

MINISTARSTVO ZDRAVSTVA KANTONA SARAJEVO

INSTITUT ZA NAUČNOISTRAŽIVAČKI RAD I RAZVOJ  
KLINIČKOG CENTRA UNIVERZITETA U SARAJEVU

**VODIČ ZA  
DUBOKE VENSKE TROMBOZE  
I PLUĆNI TROMBOEMBOLIZAM**

**Mirza Dilić  
Hasan Žutić  
Zehra Dizdarević  
Marko Bukša**

Sarajevo, 2006.

Prof. dr sc. **Mirza DILIĆ**, vanredni profesor,  
Katedra za Internu medicinu Medicinskog fakulteta  
Univerziteta u Sarajevu  
šef Instituta za vaskularne bolesti  
Kliničkog Centra Univerziteta u Sarajevu

Prof. dr sc. **Hasan ŽUTIĆ**, vanredni profesor,  
Katedra za Internu medicinu Medicinskog fakulteta  
Univerziteta u Sarajevu  
šef Klinike za plućne bolesti  
Kliničkog Centra Univerziteta u Sarajevu

Prof. dr sc. **Zehra DIZDAREVIĆ**, redovni profesor,  
Katedra za Internu medicinu Medicinskog fakulteta  
Univerziteta u Sarajevu

Prof. dr sc. **Marko BUKŠA**, redovni profesor,  
Katedra za Internu medicinu Medicinskog fakulteta  
Univerziteta u Sarajevu  
šef Klinike za bolesti srca i reumatizam  
Kliničkog Centra Univerziteta u Sarajevu

## **Predgovor**

Uspostava dijagnostičko terapijskih vodiča, u vrijeme reforme zdravstvenog sistema, kao stručna literatura će doprinijeti kvalitetnijoj dijagnostici i liječenju na svim nivoima zdravstvene zaštite. Vodiči treba da budu dostupni svim zdravstvenim radnicima, a naročito u procesu organizacije zdravstvene zaštite kroz porodičnu / obiteljsku medicinu u primarnoj zdravstvenoj zaštiti.

S tim u vezi, a u cilju obezbjeđenja građanima zdravstvene usluge standardnog kvaliteta i jednakog sadržaja, Ministarstvo zdravstva Kantona Sarajevo je među prvima na području Federacije Bosne i Hercegovine pokrenulo proceduru za definiranje jedinstvenih dijagnostičko terapijskih postupaka.

Primjena dijagnostičko terapijskih vodiča u liječenju određenih bolesti je u svijetu već opće prihvaćeni doktrinarni pristup.

U cilju praćenja savremenih doktrinarnih stavova u svijetu, formirani su stručni ekspertni timovi, koji su, svaki iz svoje oblasti, dali prijedloge dijagnostičko terapijskih vodiča, prilagođeni situaciji u zemlji gdje se trebaju i primjeniti.

Ovi dijagnostičko terapijski Vodiči će osigurati primjenu postupaka i procedura u dijagnostici i liječenju pacijenata, a koji su komparabilni savremenim procedurama koje se primjenjuju u svijetu i bazirani su na koncenzusima medicinskih saznanja i tehnologija.

### **Cilj dijagnostičko terapijskih vodiča je:**

- a) Razvijanje nacionalnih terapijskih vodiča za liječnike
- b) Razvijanje istraživačkih navika u prikupljanju novih saznanja, navika i prakse propisivača i potrošača

- c) Razvijanje nivelirane nacionalne liste esencijalnih lijekova
- δ) Razvijanje medicinskih i farmaceutskih nastavnih planova
- ε) Revizija internih edukacionih programa
- ϕ) Revizija procedura za medicinski nadzor
- γ) Interventni programi i projekti u cilju promoviranja racionalne upotrebe lijekova
- η) Edukacija medicinskog osoblja i pacijenata
- ι) Generiranje, identifikacija i širenje informacija o strategijama u okviru racionalne primjene dijagnostičko-terapijskih postupaka

Uspostava dijagnostičko terapijskih vodiča će olakšati rad liječnika, a naročito liječnika porodične / obiteljske medicine u primarnoj zdravstvenoj zaštiti, te omogućiti dobivanje podataka za izradu osnovnog paketa usluga, koji se može financirati kroz obavezno zdravstveno osiguranje.

**Skupština Kantona Sarajevo je na sjednici održanoj 28.10.2004 je donijela Odluku ( Br. 01-05-23603/04 ) kojom se utvrđuju osnovni principi dijagnostike i liječenja a koji su dužni primjenjivati zdravstveni radnici Kantona Sarajevo.**

Dijagnostičko terapijski vodiči će se obnavljati svake dvije godine sa namjerom da se aktueliziraju i inoviraju savremeni medicinski stavovi o liječenju pojedinih oboljenja.

***Prof. dr. sci. Zehra Dizdarević***  
***Ministrica zdravstva Kantona Sarajevo***

***[www.ks.gov.ba](http://www.ks.gov.ba)***

## SADRŽAJ

1.0.	DTV DONJIH EKSTREMITETA I PLUĆNA EMBOLIJA .....	7
1.1.	Tromboza magistralnih vena donjih ekstremiteta .....	7
1.2.	Kliničke karakteristike pulmonalnog embolizma .....	11
1.3.	Dijagnoza .....	13
1.4.	Dijagnoza pulmonalnog embolizma .....	16
1.5.	Klinički algoritmi za DVT i PE.....	19
2.0.	TRETMAN PACIJENATA SA AKUTNIM VTE .....	21
2.1.	Opšte smjernice .....	21
2.2.	Antikoagulantna terapija .....	22
2.3.	Komplikacije .....	28
2.4.	Terapija VTE u kućnim uslovima .....	32
2.5.	Vena kava inferior (VKI) filter .....	32
2.6.	Zaključak .....	33
3.0.	DVT GORNJIH EKSTREMITETA I VENE KAVE SUPERIOR .....	34
3.1.	Primarna tromboza gornjih ekstremiteta .....	34
3.2.	Sekundarna tromboza gornjih ekstremiteta ...	35
3.3.	DVT kod centralnog venskog katatera .....	35
3.4.	Kliničke karakteristike DVT gornjih ekstremiteta .....	35
3.5.	Dijagnostika .....	36
3.6.	Liječenje DVT gornjih ekstremiteta .....	37
3.7.	Hirurški tretman.....	38
3.8.	Profilaksa .....	39
3.9.	Zaključci .....	39

4.0.	POSEBNA STANJA U VTE .....	40
4.1.	Tromboza vene kave superior .....	40
5.0.	TRETMAN VTE U TRUDNOĆI .....	43
5.1.	Tretman akutne epizode DVT ili PE u trudnoći .....	43
5.2.	Profilaksa u trudnoći .....	43
6.0.	PROFILAKSA VTE U HIRURGIJI .....	45
6.1.	Operativni zahvati – opšta hirurgija, abdominalna, urološka, ginekološka hirurgija .....	45
7.0.	LITERATURA .....	48

## 1. DTV DONJIH EKSTREMITETA I PLUĆNA EMBOLIJA

Venski tromboembolizam (VTE) se sastoji od dva klinička entiteta - duboke tromboze vena (DVT) i pulmonalnog embolizma (PE). Zastupljenost VTE u ukupnoj populaciji je 1-2 ‰. Bolest se pojavljuje u zavisnosti od starosti, varirajući od 0.03% kod osoba mlađih od 50 godina, do 0.4% kod osoba preko 50 godina. Većina studija pokazuje jednaku zastupljenost bolesti kod oba spola. Približno 50% pacijenata sa proksimalnom DVT također boluju od PE, što sugeriše da postoji jaka veza između PE i prisustva DVT u donjim ekstremitetima. Ovo govori u prilog pretpostavci da DVT i PE predstavljaju dvije kliničke manifestacije iste bolesti.

Tačna dijagnoza VTE je izuzetno važna. Ako VTE nije dijagnosticiran i adekvatno tretiran može biti fatalan ili prouzrokovati ozbiljne komplikacije

### 1.1. Tromboza magistralnih vena donjih ekstremiteta

Tromboza magistralnih vena donjih ekstremiteta koja se najčešće razvija u dubokim venama na nozi, obično počinje na dubokim venama potkoljenica. DVT potkoljenica rijetko dovodi do kliničke manifestacije PE. Ukoliko se DVT potkoljenica adekvatno ne tretira, trombotski proces se širi na proksimalni sistem (kod 25% pacijenata), i to obično nakon jedne sedmice od pojavljivanja kliničkih znakova na potkoljenici. Proksimalna DVT se dijagnosticira kada je zahvaćena (trombozirana) vena poplitea ili proksimalni segmenti (ilijakofemoralni segment). Znakovi i simptomi DVT su praktično posljedica prekida venskog protoka na magistralnom venskom segmentu donjih ekstremiteta. Simptomi PE nastaju kada se dijelovi tromba mobiliziraju (većinom zbog proksimalne DVT) i emboliziraju pulmonalnu cirkulaciju. Krvni ugrušci (trombi) se uglavnom sastoje od fibrina i crvenih ćelija.

Faktori koji su obično uzrok VTE (Virchow trijada) su:

- Oštećenje zidova krvnih sudova,
- Aktiviranje koagulacije krvi,
- Venska staza.

Važni uzročnici oštećenja zidova krvnih sudova su: operativni zahvati (uglavnom kukova i koljena), venozna kateterizacija, te teži oblici opekotina. Aktiviranje koagulacije krvi se može pojaviti kao posljedica aktiviranja faktora endotela venskog krvnog suda, ili faktora koagulacije. Deficit antitrombina III, proteina C ili S, mogu uzrokovati hiperkoagulabilni status i povećati rizik od DVT. Venska staza dovodi do daljeg nakupljanja aktiviranih faktora koagulacije i olakšava interakciju formiranih krvnih elemenata sa zidom krvnih sudova.

Venske tromboemboličke epizode se obično klasificiraju kao,

- Idiopatske, neprovocirane
- Sekundarne, povezane sa jednim ili više prisutnih i/ili otrkrivenih faktora rizika,

### 1.1.1. Trombofilija

Termini «trombofilija» i «hiperkoagulabilno stanje» odnose se na povećanu tendenciju ka razvoju VTE. Ovo uključuje i nasljedne i stečene biohemijske anomalije:

- Stečene anomalije:
  - prisustvo anti-fosfolipidnih antitijela (APLA)
  - Lupus antikoagulant (takođe poznat kao nespecifičan inhibitor)
  - Anti-kardiolipinska antitijela
- Nasljedne:
  - Deficit antitrombina III
  - Deficit proteina C
  - Deficit proteina S
  - Faktor V Leiden mutacija, koja uzrokuje aktivaciju otpornosti na protein C
  - Mutacija protrombin gena, koja izaziva povećanje nivoa protrombina



- Miješane
  - Hiperhomocisteinemia
  - deficit cystationine -  $\beta$  sintetaze
  - deficit methylenetetrahydrofolate reduktaze
  - deficit vitamina B12, B6, ili nedostatak folne kiseline
  - Povećanje nivoa faktora VIII

Stanja i/ili faktori koji mogu imati uticaja na laboratorijsko testiranje:

- Terapija heparinom, akutna tromboza, hepatična disfunkcija, nefrotski sindrom koji može također izazvati smanjenje koncentracije antitrombina u plazmi
- Terapija derivatima kumarina, akutna tromboza, hepatična disfunkcija, mogu također izazvati smanjenje koncentracije proteina C i S u plazmi.

Sumnja na trombofiliju se postavlja kod pacijenata sa slijedećim znacima i/ili simptomima,

- Prva epizoda neprovociranog VTE kod pacijenata mlađih od 60 godina
- Izrazita porodična istorija tromboze (rođaci prve linije)
- Venska tromboza na neobičnim mjestima (portalna, mezenterična ili cerebralna tromboza)
- Pacijenti sa izrazito ekstenzivnim oblikom VTE

### **1.1.2. Faktori rizika za VTE**

- Dugotrajna nepokretnost ( $\geq 3$  dana)
- Prethodni VTE
- Pacijenti sa ponovljenim VTE
- Moždani udar
- Hronično srčano popuštanje
- Infarkt miokarda
- Karcinom
- Velike operacije
- Velika trauma
- Centralni venski kateter
- Trudnoća i dojenje

- Upotreba estrogena
- Hormonska nadomjesna terapija
- Epizode VTE kod žena koje koriste kontraceptivne pilule, ili hormonsku terapiju tokom trudnoće

### 1.1.3. Kliničke karakteristike DVT

Klinička dijagnoza DVT je relativno nepouzdana obzirom da su klinički nalazi nedovoljno senzitivni i relativno nespecifični. Manifestacija DVT varira od nespecifičnih simptoma, do bolova, odnosno otoka cijele noge. Simptomi posebno mogu biti nespecifični kod tromboze distalnih (potkoljenih) vena.

Kombinacija (a) znakova i simptoma, (b) faktora rizika za DVT, i (c) prisustva ili odsustva alternativne dijagnoze, može se koristiti za klasifikaciju na visoku, umjerenu ili nisku kliničku vjerovatnoću DVT. Kombinacija kliničke procjene sa objektivnim testiranjem neophodna je u procesu donošenja tačne dijagnoze.

#### *Simptomi*

- Bolovi u nozi (izolovani bolovi u listu sa ili bez neugode u srednjem dijelu bedra),
- Osjećaj težine ili napetosti u listu ili bedru,
- Osjećaj težine kod stajanja (u cijeloj nozi, ili potkoljenici),

#### *Znakovi*

- Oticanje noge,
  - oticanje cijele noge
  - povećanje obima noge za tri ili više centimetara, mjereno 10 cm ispod tuberositas tibije
- Lokalizirana osjetljivost duž dubokog venskog sistema
- Proširenje površnih vena (nevarikoznih) na simptomatičnoj nozi
- Crvenilo, toplota

### *Najteži oblici DVT*

**Phlegmasia alba dolens** - bijela i hladna noga uzrokovana ilijakofemoralnom trombozom sa arterijskim spazmom. Nagli početak tromboze, bez dovoljno kolateralna za vensku drenažu, intenzivan otok, teški bolovi, mogućnost gangrene prstiju stopala i/ili stopala.

**Phlegmasia cerulea dolens** - intenzivan otok i cijanoza kao posljedica masivne ilijakofemoralne tromboze.

### *Diferencijalna dijagnoza*

Navedena stanja ili bolesti mogu otežati dijagnozu DVT

- Trauma noge (hematom, povreda mišića)
- Celulitis
- Izrazito uvećanje ili ruptura Bakerove ciste
- Artritis koljena ili zgloba
- Otok ekstremiteta kod kardijalne dekompenzacije
- Otok ekstremiteta kao posljedica operacija kuka ili koljena
- Kompresija na ilijakalne vene
- Površni flebitis
- Venozna insuficijencija (varikozne vene)
- Okluzivna bolest arterija
- Neurološka bol

Iako se često koristi, Homanov znak (bol u listu na forsiranu dorzifleksiju stopala) ima ograničenu osjetljivost, odnosno specifičnost u postavljanju dijagnoze (između 30-45%).

## **1.2. Kliničke karakteristike pulmonalnog embolizma**

Klinička prezentacija PE zavisi od veličine embolusa, njegove lokacije u pulmonalnoj cirkulaciji, prisustva ili odsustva pulmonalne infarkcije, te stanje postojeće kardiopulmonalne rezerve. Pacijenti mogu imati i atipične karakteristike uključujući atrijalnu fibrilaciju, neobjašnjivo teško disanje, ili paradoksalnu emboliju arterija.

Klinička slika PE, odnosno hemodinamski efekat, zavisi od površine plućne vaskularne mreže koja je isključena iz cirkulacije, ali i prethodnog stanja kardiovaskularnog i respiratornog sistema. Kod pacijenata sa već kompromitovanom kardiorespiratornom funkcijom i relativno manje PE izazvaće teške hemodinamske efekte.

### *Simptomi*

- Dispnea (najčešći simptom PE u pacijenata bez prethodne kardiorespiratorne bolesti)
- Tupi bol u prsima, ili nelagoda u prsima (obično pleuralnog tipa)
- Pleuralni bol (ukazuje na manju, distalnu PE)
- Pleuralni bol, sa hemoptizijom i kašljem (ukazuje na razvoj infarkta pluća)
- Šok ili gubitak svijesti, sekundarno nakon začepljenja desnog venskog toka (znak je masivne, eventualno fatalne PE)
- Kašalj
- Simptomi DVT

### *Znakovi*

- Tahipnea, tahikardija, i cijanoza
- Hipotenzija
- Četvrti zvuk srca (S4) i pojačan plućni zvuk (P2)
- Inspiratorno pucketanje, pleuralne smetnje i/ili klinički nalazi vezani za pleuralni izljev
- Znaci popuštanja desnog srca

### *Diferencijalna dijagnoza*

Diferencijalna dijagnoza PA je veoma široka, i treba pažljivo razmotriti i druge znake i/ili simptome,

- Bolovi u grudima
- Dispnea
- Pleuralni izljev, pleuropneumonija

- Hemoptiza
- Oboljenja desnog srca
- Kardiovaskularni kolaps

### 1.3. Dijagnoza

#### ***Klinička procjena***

Prvi korak u procjeni pacijenta sa sumnjom na VTE je uzimanje kvalitetne anamneze i fizikalni pregled. Važna je standardizacija kliničke procjene, kako pacijenata sa sumnjom na PE, tako i pacijenata sa sumnjom na DVT. Predikcija je bazirana na znakovima i simptomima primjećenim kod pacijenta, kao i riziko faktorima za VTE.

#### 1.3.1. Dijagnoza DVT

**Color Doppler/kompresivna venska ultrasonografija**, je osnovna dijagnostička metoda kod pacijenata sa sumnjom na DVT. Metoda je jednostavna, neinvazivna, pristupačna. Test kompresije (kompresivna ultrasonografija) treba biti ograničen na proksimalni sistem dubokih vena (femoralne, poplitealne i trifurkacija poplitee). Nekompresibilnost zajedničke femoralne i/ili poplitealne vene se smatra dijagnostičkim znakom proksimalne DVT.

Test kompresije ilijakalne, femoralne, ili poplitealne vene treba pažljivo izvesti. **Neopreznom ili jačom kompresijom moguće je mobilizirati dijelove tromba.**

Color Doppler je pouzdana dijagnostička metoda, koja se *de facto* izvodi simultano, u istom pregledu, sa kompresivnom ultrasonografijom. Daje nam jasne podatke o,

- Kolor kodiranju lumena krvnog suda,
- Brzini protoka,
- Kolor kodiranju protoka na perforantnim venama

## Color Doppler kriteriji za akutnu DVT,

- Vizualizacija tromba
- Nekompresibilnost venskog segmenta
- Odsutnost ili redukcija spontanog protoka
- Odsutnost ili redukcija respiratorne varijacije protoka
- Odsutna ili nekompletna kolor opacifikacija lumena

Ultrasonografijom nije moguće uvijek pouzdano dijagnostikovati trombotske ugruške u potkoljenim venama, pa se najčešće, u cilju isključivanja širenja trombotskog procesa na proksimalne segmente, vrši ponavljanje pregleda 7-10 dana nakon prvog snimanja (ukoliko je uredan).

Venska ultrasonografija ima veoma visoku osjetljivost (95%) i specifičnost (96%) za proksimalnu DVT, ali, nije potpuno pouzdana za dijagnozu izolovane distalne (potkoljene) tromboze (osjetljivost i specifičnost 60-70%).

**D-dimer**, povećan nivo D-dimera obično se javlja uz akutnu trombozu. Međutim, specifičnost za VTE je relativno niska, obzirom da cijeli niz kliničkih stanja može dovesti do povećanog nivoa D-dimera (npr. infekcije, malignitet).

Negativni rezultat dobiven korištenjem senzitivne D-dimer analize jeste pokazatelj za isključivanje akutne DVT. D-dimer je koristan negativni prediktor za VTE.

Postoji velika raznolikost D-dimer analiza, uz različite nivoe senzitivnosti i specifičnosti, od kojih su neke potvrđene kod pacijenata sa sumnjom na DVT. Trenutno su dostupne četiri D-dimer analize, ali su za validnost testiranja na VTE odobrene: SimpliRED D-dimer, i Vidas D-dimer.

Negativan D-dimer rezultat (dobiven specifičnim analizama) isključuje postojanje DVT kod pacijenata sa negativnim nalazom kompresivne ultrasonografije, ili niskom kliničkom vjerovatnoćom (Wells skor).

**Kontrastna venografija**, jeste referentni standard za dijagnosticiranje DVT. Jasan intraluminalni defekt punjenja smatra se pouzdanim dijagnostičkim znakom nove ili nedavno bolovane tromboze. Venografija se ne prepoučuje u rutinskoj upotrebi, obzirom da je metoda invazivna, kontrastna, i zahtjeva tehničke pretpostavke.

### 1.3.2. Pravilo kliničke predikcije – Wells skor

#### Wells skor – predikcija DVT

Varijabla	Poeni
Aktivni karacinom (tretman u toku, ili u prethodnih 6 mjeseci, ili palijativni tretman)	1
Paraliza, pareza, ili imobilizacija (gips) donjih ekstremiteta	1
Hospitalizacija koja je trajala više od 3 dana ili veći hirurški zahvat u protekle 4 sedmice	1
Lokalizirana osjetljivost uz duboki venski sistem	1
Oticanje cijele noge	1
Oticnje lista za tri ili više centimetra (mjereno 10 cm ispod tuberositas tibije) u odnosu na asimptomatičnu nogu	1
Edem (više izražen na simptomatičnoj nozi)	1
Kolateralne superficijalne vene (nevarikozne)	1
Alternativna dijagnoza vjerovatnija od dijagnoze duboke venske tromboze	-2
<b>Ukupno:</b>	

<b>Visoka vjerovatnoća</b>	<b>≥ 3</b>
<b>Umjerena</b>	<b>1 – 2</b>
<b>Niska</b>	<b>≤ 0</b>

## Wells skor – predikcija PE

Varijabla	Poeni
Imobilizacija ( $\geq 3$ dana) ili operacija u prethodne 4 sedmice	1.5
Malignitet (tretman u toku ili u prethodnih 6 mjeseci ili palijativni) ublažavanje boli)	1.0
Prethodno bolovani DVT ili PE	1.5
Hemoptiza	1.0
Otkucaji srca $>100$ otkucaja/minut	1.5
Klinički znakovi i simptomi DVT-a	3.0
Pulmonalni embolizam je vjerovatniji od alternativne dijagnoze	3.0
Ukupno:	

<b>Visoka vjerovatnoća</b>	$\geq 6.0$
<b>Umjerena</b>	$2.0 - 6.0$
<b>Niska vjerovatnoća</b>	$< 2.0$

### 1.4. Dijagnoza pulmonalnog embolizma

**Pulmonalna angiografija**, jeste referentni standard za dijagnosticiranje PE, ali je invazivna, skupa i tehnički vrlo zahtjevna. Također, postoje kontraindikacije kod pacijenata sa oštećenjem bubrega i nije moguće predvidjeti ishod kod nestabilnih pacijenata.

**Scintigrafija pluća ventilacijom-perfuzijom (V/Q)**, je često prvi test kod pacijenata sa kliničkom sumnjom na PE. Normalni perfuzioni snimak, kakav možemo naći kod približno 30% pacijenata, isključuje klinički značajan PE. Segmentni perfuzioni defekti, sa normalnom ventilacionom studjom, nađu



se kod približno 10% pacijenata i smatraju se «visokom vjerovatnoćom» za PE. Subsegmentni perfuzioni defekti sa normalnom ventilacionom studijom, ili segmentnim ili većim defektima bez ventilacione studije, ukazuju na umjerenu vjerovatnoću za PE, i javljaju se kod približno 50-60% pacijenata kod kojih postoji klinička sumnja na PE, te zahtjevaju dalja testiranja kako bi se isključila ili potvrdila dijagnoza PE.

**Spiralni CT** je minimalno invazivan i omogućava vizualizaciju pulmonalnih krvnih sudova, parenhima, pleure i medijastinuma. Ovo omogućava identifikaciju alternativne dijagnoze kod približno 25% pacijenta. Defekt intraluminalnog punjenja u segmentnim i subsegmentnim plućnim arterijama, može se smatrati nedijagnostičkim, te zahtjevati dalje testiranje. Normalan nalaz CT smanjuje mogućnost PE, ali ne isključuje dijagnozu. Čak i ukoliko CT pokaže alternativnu dijagnozu, treba obaviti dalje testiranje kako bi se isključila mogućnost PE.

**D-dimer** se primjenjuje kod pacijenata sa sumnjom na PE. Korisnost ovih analiza zasniva se na njihovoj osjetljivosti i mogućnosti da pomognu isključiti dijagnozu, kao i kod pacijenata sa sumnjom na DVT. Normalna vrijednost D-dimera govori protiv postojanja PE, negativna prediktivna vrijednost 91-93%, dok povišena vrijednost D-dimera ima specifičnost za PE od svega 39%.. Dvije D-dimer analize su validne kod pacijenata sa kliničkom sumnjom na PE: simpliRED D-dimer i Vidas-dimer.

**Color Doppler/kompresivna ultrasonografija** izvodi se kod svih pacijenata sa sumnjom na PE. Indirektan način za dijagnosticiranje PE.

**Standardna radiografija**, rentgenski nalaz nije specifičan. U emboliji bez infarkta, rentgenski nalaz torakalnih organa može biti uredan. Indirektni znaci su, povećan promjer v. azygos u traheo-bronhijalnom uglu, suženje krvnih sudova, ili prekid toka krvnog suda na mjestu embolije. U emboliji sa infarktom, vidi se parenhimska infiltracija (alveolarni uzorak), i nerijetko pleuralni izliv na istoj strani. Može se naći uvećanje desne descendente grane pulmonalne arterije. Ponekad, parehimiški

supstrat ima izgled piramide, čija je osnovica uz pleuru, a vrh prema hilusu (Hamptonova grba). Nakon rekanalizacije mogu zaostati trakaste lezije (pločaste atelektaze na bazi).

U daljem toku, može se izvesti interventna plućna angiografija sa trombolizom. U mirnoj fazi važno je ultrazvučno ili flebografski otkriti mjesto tromboze. Rtg srca i pluća je u osnovi nespecifičan, ali je važan u diff.dg. prema infarktu miokarda, aortnoj disekciji, pneumoniji, pneumotoraksu, karcinomu pluća.

**EKG** nalaz je relativno nespecifičan. Kod 25-30% pacijenata nađu se promjene S1Q3T3 (akutno plućno srce). Nespecifične S-T ili T-talasne promjene, inverzija T talasa u DIII, aVF, i V1-V4, kao posljedica ishemijske inferoposteriornog zida zbog opterećenja desnog ventrikula. EKG je važan i za diferencijalnu dijagnozu prema infarktu miokarda.

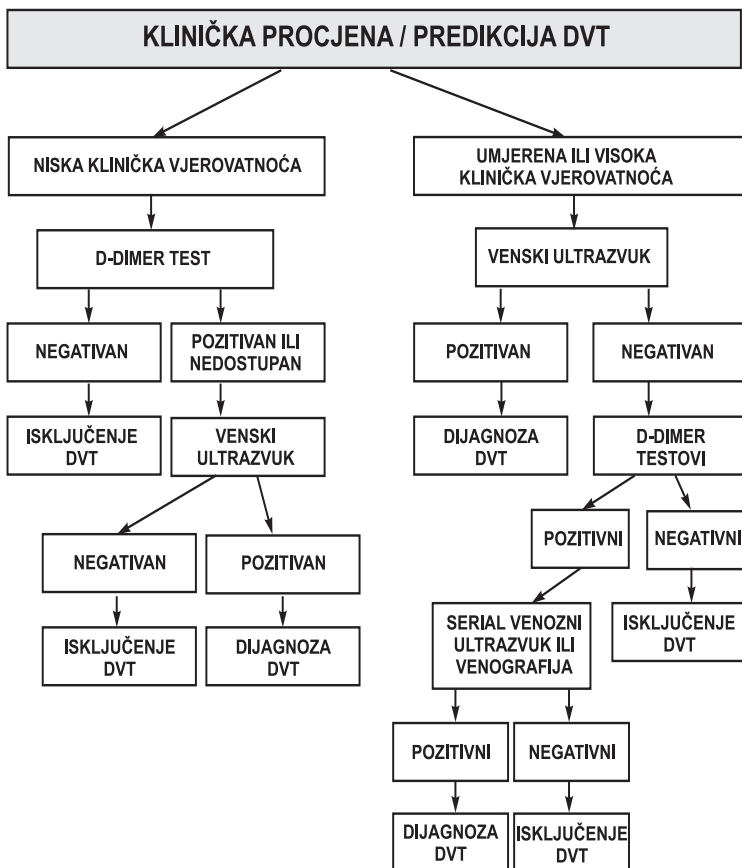
**Ehokardiografija** je obavezna dijagnostička pretraga kod sumnje na PE, obzirom na potrebu jasnog prikaza pretkomora, komora, te atrijalnog i ventrikularnog septuma. Može se naći dilatacija desne komore, hipokinezija desne komore, trikuspidalna regurgitacija, izbočavanje interventrikularnog septuma u lijevu komoru, smanjena veličina lijeve komore "D-oblika".

U prisustvu DVT, i nesigurnih znakova PE, antikoagulantna terapija je indicirana, ali je potrebno i dalje tragati za mogućom drugom etiologijom simptoma u grudima.

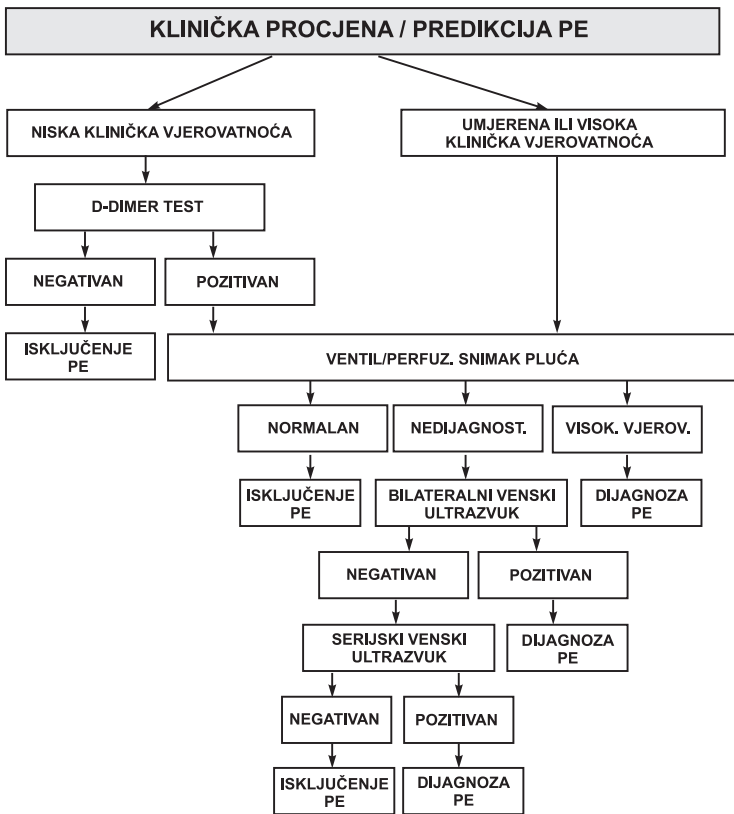
Kod pacijenata sa niskom ili umjerenom kliničkom vjerovatnoćom PE, i nesignifikantnim V/Q prikazom, ili nesignifikantnim spiralnim CT nalazom, preporučuje se zadržati antikoagulantnu terapiju i uraditi kontrolni pregled Color Doppler/kompesivnu ultrasonografiju, ili, eventualno, ovu pretragu serijski ponavljati u narednom periodu, svakih 5-7 dana (ukoliko je početni ultrazvuk normalan).

**Bez obzira na izvor tromba (vene DE ili zdjelice, ili bolesti srca) i dijametar pogođenih plućnih arterija, plućna emblija je uvijek hitno stanje. Svrha svih pretraga je isključiti plućnu emboliju.**

## 1.5. Klinički algoritmi za DVT i PE



***Algoritam za duboku vensku trombozu.***



### **Algoritam za pulmonalnu emboliju**

Alveolarno-arterijski gradijent, iako koristan pri globalnoj procjeni pacijenta, nije koristan za isključivanje PE, obzirom da može biti normalan kod pacijenata sa PE.

## 2.0 TRETMAN PACIJENATA SA AKUTNIM VTE

### 2.1. Opšte smjernice

Ciljevi tretmana su,

- prevencija embolizacije tromba,
- uspostavljanje hemodinamske stabilnosti,
- rekanalizacija tromboziranog krvnog suda,
- prevencija ili redukcija hronične pulmonalne hipertenzije,
- prevencija dugoročnih komplikacija VTE

**Antikoagulantna terapija je prvi izbor u liječenju akutnog VTE. Meta-analize studija, i podatci *evidence-based medicine* u zadnjih 5 godina jasno naglašavaju ovaj stav.**

**Protokoli tretmana antikoagulansima za DVT i PE su slični, ili potpuno isti.**

Trombolitička terapija **nije terapija prvog izbora niti za DVT, niti PE**. Trombolitička terapija se može upotrijebiti kao prvi izbor liječenja, u pacijenata sa veoma pažljivo izabranim kliničkim stanjima, i to uz uslov da je rizik krvarenja u kategoriji minimalnog. Ovakav stav podupiru meta-analize cijelog niza studija iz ove oblasti. Autori se slažu u stavu da su potencijalni rizici od krvarenja, ili fatalnih krvarenja, veći u odnosu na potencijalnu korist ove terapije.

Liječenje antikoagulantnom terapijom obično se počinje ili intravenoznim nefrakcioniranim heparinom (unfractionated heparin - UFH) ili subkutanom primjenom nisko-molekularnih heparina (low-molecular-weight heparin - LMWH). U nastavku liječenja prelazi se na per oralna antikoagulantna sredstva. Dodatne mjere uključuju terapiju eventualnih konkomitantnih bolesti, ili stanja, terapiju kisikom, i elevaciju simptomatične noge kako bi se smanjili oticanje i bolovi u nozi.

Prije početka antikoagulantne terapije, mora se procijeniti rizik od krvarenja. Potrebno je uraditi tzv. nulte nalaze: KKS, INR i aPTT, ali se početak antikoagulacione terapije ne smije od-

gađati. Ukoliko se odgodi dijagnostička procjena za DVT ili PE, antikoagulantnu terapiju treba početi u međuvremenu, ukoliko ne postoje kontraindikacije.

### Kontraindikacije za antikoagulantnu terapiju

Apsolutne	Relativne
Aktivno krvarenje	Nedavno gastrointestinalno krvarenje ili moždani udar (<14 dana)
Neurohirurgija ili intrakranijalno krvarenje u prethodnih 7 dana (uključujući hemoragični udar)	Nedavna major hirurgija (< 1-2 dana)
Teška trombocitopenija (< 20.000)	Umjerena trombocitopenija (20.000 – 50.000)
Anamneza heparin inducirane trombocitopenije u prethodnih 90 dana	Nekontrolisana hipertenzija Metastaze na mozgu Nasljedna koagulopatija

## 2.2. Antikoagulantna terapija

### 2.2.1. Nefrakcionirani (standardni) heparin (UFH)

Terapija sa standardnim heparinom počinje sa i.v. bolusom od 5.000-10.000 U, nakon kojeg slijedi kontinuirana infuzija (perfuzorom) od 1200-1500 U/sat (ili fiksna doza od 30.000-35.000 U/24 sata), u trajanju od 3-5 dana.

Alternativa kontinuiranoj i.v. infuziji je intermitentna i.v. injekcija heparina u dozi 5000 U na svakih 4-6 sati. Praćena je nešto višim rizikom krvarenja, ali i dalje klinički prihvatljivim.

Potrebno je monitorirati aPTT. Vrijednosti aPTT trebaju biti 1,5 do 2,0 puta veće od nultnog nalaza, te se prema ovoj vrijednosti doza heparina povećava ili smanjuje. aPTT se kontroliše 6 sati po započetju terapiji tj. nakon prve doze. Broj trombocita se mora određivati tokom terapije heparinom zbog moguće trombocitopenije uzrokovane heparinom, posebno u prvih 7 dana terapije. Nuspojave korištenja heparina uključuju, dakle, krvarenje i trombocitopeniju.

Pažljivo se prati i monitorira kliničko stanje pacijenta. Kod redukcije, odnosno povlačenja kliničkih znakova DVT ili PE (redukcija ili potpuno povlačenje otoka ekstremiteta, odnosno jasno poboljšanje pulmonalnog statusa, sa normalizacijom srčane frekvence) otpočinje se sa per oralnim antikoagulansima, antagonistima vitamina K (AVK), i to u dozi od 5-10 mg. Doza se u narednih 48-72 sata titrira na vrijednosti INR-a 2,0-3,0. Kod postizanja ovih vrijednosti INR-a, heparin se nastavlja još 24-48 sati, a zatim isključuje.

### **2.2.2. Nisko-molekularni heparin (LMWH)**

LMWH se sastoji od fragmenata UFH dobivenih hemijskom ili enzimskom depolimerizacijom. Njihova molekularna težina je 4.000 do 5.000 Daltona. Kao i UFH, LMWH proizvodi izrazit antikoagulacijski efekat kataliziranjem antitrombina III.

U poređenju sa UFH, LMWH ima sljedeće prednosti:

- Duži poluživot (dva do četiri puta duže od UFH)
- Manje se vezuje za endotelijum i proteine plazme, što povećava njegovu bioraspoloživost
- Manja mogućnost krvarenja za ekvivalentni antitrombotiski učinak

LMWH se izlučuje prvenstveno putem bubrega. Iz tog razloga, potreban je oprez kod pacijenata sa oštećenjem bubrega. Niži je rizik od krvarenja, kao i trombocitopenije izazvane upotrebom heparina, i osteoporoze. Zbog predvidive farmakokinetike i visoke bioraspoloživosti, LMWH se može koristiti s.c. putem u skladu sa tjelesnom težinom, jednom ili dva puta dnevno, bez čestih laboratorijskih kontrola.

Preporučuje se kontrola nivoa anti-faktor Xa, 3-4 sata nakon aplikacije, kod (a) pacijenata sa bubrežnom isuficijencijom, (b) pacijenata čija je tjelesna težina manja od 50 kg, ili veća od 100 kg, i (c) trudnoće.

## DOZE I RASPORED UPOTREBE LMWH PREPARATA U LIJEČENJU AKUTNOG VTE

Dalteparin (Fragmin)	200 U/kg s.c. jednom dnevno, ili 100 U/kg svakih 12 sati <sup>1</sup> (koristi se u evropskim zemljama, nema FDA dozvolu za ovu indikaciju)
Enoxaparin (Clexane)	1 mg/kg s.c. svakih 12 sati ili 1.5 mg/kg jednom dnevno <sup>2</sup> (ima FDA dozvolu za tretman akutnog VTE)
Nadroparin (Fraxiparine)	85 U/kg s.c. svakih 12 sati ili 170 U/kg jednom dnevno <sup>3</sup> (koristi se u evropskim zemljama, nema FDA dozvolu za ovu indikaciju)
Reviparin (Clivarin)	3436 U s.c. svakih 12 sati (koristi se u evropskim zemljama, nema FDA dozvolu za ovu indikaciju)
Tinzaparin (Innohep)	175 U/kg jednom dnevno <sup>1</sup> (ima FDA dozvolu za tretman akutnog VTE)
Fondaparinux (Arixtra)	7,5 mg s.c. jednom dnevno (na 50-100 kg) (ima FDA dozvolu za tretman akutne DVT i PE)

FDA (US Food and Drug Administration).

Doze su izražene u anti-faktor Xa jedinicama (U),

<sup>1</sup> Maksimalna dnevna preporučena doza 18.000U,

<sup>2</sup> Maksimalna dnevna preporučena doza 180 mg,

<sup>3</sup> Maksimalna dnevna preporučena doza 17.100 U.

### 2.2.3. Oralni antikoagulansi – antagonisti vitamina K

Derivati kumarina (warfarin i acenokumarol) su antagonisti vitamina K (AVK) i koriste se za dugoročno liječenje pacijenata oboljelih od VTE.

Terapija sa warfarinom počinje se uobičajeno u roku od 24-72 sata od početka parenteralnog tretmana heparinom. Uobičajena početna doza je 5-10 mg, dok se kod starijih pacijenata, ili onih sa manjom tjelesnom masom, ili neuhranjenih pacijenata, preporučuju manje doze. Doze warfarina i njihov monitoring su usklađene sa INR (international normalised ratio) vrijednostima.



INR se određuje u početku jednom u 24 sata, a doza se usklađuje sa ciljnim rasponom od 2.0 do 3.0. U daljem toku INR se može određivati dva puta sedmično, zatim jednom sedmično, zatim dva puta mjesečno, a kod stabilnih pacijenata jednom u mjesec dana.

Warfarin smanjuje funkcionalnu aktivnost koagulacionih faktora II, VII, IX i X, zavisnih od vitamina K, te proteina C i S. Plazma koncentracija funkcionalnog faktora VII i proteina C brzo će se smanjiti zbog njihovog kratkog poluživota (6-8 sati), dok će smanjenje ostalih faktora nastupiti tek za 24-48 sati. Kao posljedica, početni porast INR (zbog smanjenja samo faktora VII) prethodi antitrombotskom efektu (uzrokovanom smanjenjem faktora II) za približno 24 časa. Ovo dovodi do tranzitornog hiperkoagulabilnog stanja, zbog niskih nivoa proteina C, dok je faktor II, i dalje na normalnom ili skoro normalnom nivou. Kako bi se spriječio recidiv tromba zbog hiperkoagulabilnog stanja, UFH ili LMWH bi se trebali nastaviti još najmanje 3-5 dana i ne prekidati sve dok INR nije u terapijskom rasponu, još najmanje 2 uzastopna dana.

Komplikacije uzrokovane warfarinskom terapijom uključuju krvarenje, pojavu alopecije, i moguću nekrozu prstiju stopala. Ovo se javlja prvenstveno kod pacijenata sa nasljednim manjkom proteina C ili S, kod kojih je započeta antikoagulantna terapija samo sa warfarinom (isti mehanizam za hiperkoagulabilno stanje kao gore navedeni). Ovo se može spriječiti ako se prije primjena warfarina počne sa parentalnom antikoagulantnom terapijom.

Derivati kumarina prolaze kroz placentu i mogu izazvati spontane pobačaje i specifične slučajeve embriopatije, ukoliko se koriste tokom prva 3 mjeseca trudnoće (u prvih 6 do 12 sedmica).

#### **2.2.4. Trombolitička terapija**

Trombolitička terapija vrši disoluciju svježeg tromba, i uspostavlja rekanalizaciju krvnog suda brže u odnosu na heparin.

Terapija se može administrirati kao sistemna i.v. primjena, ili regionalna kateter-vođena tromboliza.

Klasična trombolitička terapija provodi se i.v. streptokinazom pomoću perfuzora. Nove generacije trombolitika, rt-PA (tkivni aktivator plasminogena), dovele su do određenih poboljšanja u smislu manje incidencije krvarenja, ili fatalnih krvarenja, ali, ipak, meta-analize studija ne preporučuju ovu terapiju kao rutinsku u DVT i PE.

**U slučajevima DVT**, trombolitička terapija se treba uzeti u obzir, i pažljivo razmotriti, kod pacijenata sa ekstenzivnom ilijakofemoralnom trombozom (limb-threatening thrombosis), kod koje simptomi traju manje od 7 dana, uz uslov da je rizik krvarenja nizak, ili klinički prihvatljiv.

**U slučajevima PE**, trombolitička terapija se treba uzeti u obzir, i pažljivo razmotriti,

- kod pacijenata sa masivnim pulmonalnim embolizmom, koji su hemodinamski nestabilni (hipotenzija i/ili hipokineza desne komore), ili već razvijaju hemodinamski šok, uz uslov da je rizik krvarenja klinički prihvatljiv,
- kod pacijenata sa submasivnim pulmonalnim embolizmom, sa pulmonalnom hipertenzijom ili ehokardiografski potvrđenom disfunkcijom desnog ventrikula, uz uslov da je rizik krvarenja nizak, ili klinički prihvatljiv.

**Streptokinaza**, indirektno aktivira plazminogen, nije fibrinogen specifična, ali je i dalje u upotrebi, prije svega zahvaljujući nižoj cijeni koštanja ove terapije. Standardna šema - ordinira se u dozi od 250000 U i.v. u toku 30 min, a zatim 100000 U svaki sat u toku 24 sata. Šema visoke doze - ordinira se 750.000 U, ili 1.500.000 U, ili 3.000.000 U u kontinuiranoj infuziji u trajanju do 120 min.

**Alteplaza**, rekombinovani tkivni plazminogen aktivator (rt-PA), fibrin-specifičan. Ordinira se u dozi od 100 mg u infuziji u trajanju od 2 sata.

**Tenekteplaza**, (TNK-tPA), rekombinovani tkivni plazminogen aktivator, visoko fibrin-specifičan. Ordinira se u i.v. bolus injekciji u dozi od 0,53 mg/kg tjelesne težine (konverzija 1 ml=5mg=5.000 U). npr. pacijent težine 70-80 kg. treba dozu od 8 ml (40.000 U) datu u i.v. bolusu.

### **2.2.5. Terapija pentasaharidima – Fondaparinux**

Fondaparinux pripada grupi indirektnih trombin inhibitora. Karakteriše ga odlična bioraspodjeljivost, poluživot trajanja 15-17 sati, ne aficira druge plazma proteine, nema cross-reakciju sa antitijelima koja induciraju trombocitopeniju. Primjena u DVT i PE je efikasna i sigurna.

Koristi se kao inicijalna terapija DVT i PE. Doza se prilagođava tjelesnoj težini, npr. za TT od 50-100 kg 7,5 mg s.c. fondaparinux 1 x dn. u trajanju od 5 dana, i naredna 2-4 dana, zajedno sa warfarinom, dok se ne uspostavi INR od 2,0 -3,0.

### **2.2.6. Trajanje antikoagulantne terapije**

Terapija sa UFH ili LMWH se daje u trajanju od najmanje 5 dana, a oralni antikoagulansi trebaju biti istovremeno korišteni najmanje 3-5 dana. Ipak, u slučajevima ozbiljne PE ili proksimalne DVT (ilijakofemoralne tromboze), preporučuje se duže trajanje heparinske terapije (do 10 dana). Heparinska terapija se može prekinuti nakon 3-5 dana od uvođenja per oralne terapije, odnosno nakon što se postignu vrijednosti INR u terapijskom nivou.

Trajanje terapije oralnim antikoagulansima, nakon prve epizode VTE, mora biti individualizirano. Najmanje 6 mjeseci treba trajati terapija kod pacijenata sa proksimalnom DVT ili PE, koja je sekundarna i recidivirajuća, ili kod pacijenata sa konkomitantnim bolestima, posebno hroničnim srčanim popuštanjem, i/ili absolutnom aritmijom.

Treba razmotriti trajnu terapiju antikoagulantima kod pacijenata sa recidivirajućom idiopatskom VTE, ili stalnim faktorom rizika poput karcinoma, ili sa sindromom antifosfolipidnih anti-

tijela. Optimalno trajanje oralne antikoagulantne terapije nakon prve epizode idiopatske VTE je i dalje kontroverzno pitanje, ali bi terapija antikoagulantima trebala trajati najmanje 6 mjeseci.

Pacijente treba upozoriti na rizik od krvarenja, ali i rizik od recidiva tromboze, te upozoriti na potrebu čestih kontrola INR-a.

### **2.2.7. Opšte mjere liječenja DVT i PE**

Pacijent sa DVT i PE ukupno miruje 10-14 dana, ali se u prvih 3-5 dana preporučuje strožiji režim mirovanja, sa blagom elevacijom ekstremiteta. Umjereno kretanje nije strogo kontraindikovano, posebno u slučajevima potkoljene izolovane tromboze. Preporučuje se, isto tako, u prvih 3-5 dana liječenja, redovno apliciranje obloga od 3% sol. acidi borici, ili 40% alkohola. Kod ustajanja, pacijent obavezno koristi elastični zavoj, ili anti-embolične čarape. Narednih 6 mjeseci, uz per oralnu terapiju kumarinskim preparatima, preporučuje se umjerena fizička aktivnost, racionalan odmor, i dijetalni režim ishrane. Gojazni pacijenti, obavezno moraju reducirati tjelesnu težinu.

## **2.3. Komplikacije**

### **2.3.1. Krvarenje**

Pojava i intenzitet krvarenja, zavise od količine, kao i mjesta krvarenja. Prvi korak u procjeni pacijenta koji krvari jeste određivanje težine krvarenja,

- da li krvarenje ugrožava život,
- da li je locirano na kritičnom mjestu (intrakranijalni prostor, perikard, intraokularni prostor).

Također se treba izvršiti procjena faktora koji su mogli interferirati (korištenje nesteroidnih antiinflamatornih lijekova, ili antitrombocitnih lijekova), kao i rezultata laboratorijskih pretraga (aPTT i broj trombocita), te rizika od ponovne pojave VTE.

## **Nefrakcionirani heparin (UFH)**

Tretiranje pacijenata sa kritičnim krvarenjem, ili opasnim po život, uključuje:

- Prekid terapije heparinom
- Nadoknada izgubljenog volumena
- Tretiranje intravenoznim protamin-sulfatom
  1. 1 mg protamina anulira antikoagulantni efekat od 100 U heparina
  2. maksimalna doza je 50 mg na period od 10 minuta
  3. zbog kraćeg poluživota protamina u odnosu na heparin, može biti potrebno ponavljanje doza, ili trajna infuzija (npr. 10 mg/sat)
  4. potencijalne nuspojave uključuju: hipotenziju, crvenilo, bradikardiju, bronhospazam i anafilaksu.
  5. smanjenje brzine infuzije može smanjiti ili ublažiti hipotenziju
  6. nadoknada elementa, transfuzija pune krvi, ili transfuzija opranih eritrocita, ili transfuzija izdvojenih trombocita

Tretiranje pacijenata sa krvarenjem koje nije opasno po život treba uključivati:

- Privremeni prekid unošenja heparina, ukoliko je aPTT 80-120 sekundi ili više, te ponovo početi heparin sa manjom dozom
- Lokalne mjere kontrole krvarenja
- Ukoliko pacijent nastavi krvariti, primjeniti mjere za tretiranje krvarenja opasnog po život

## **Niskomolekularni heparin (LMWH)**

Tretiranje epizoda krvarenja uzrokovanog LMWH slično je onom uzrokovanim heparinom. Međutim, protamin-sulfat neutrališe antitrombinsku aktivnost LMWH, ali samo djelimično anulira anti-Xa aktivnost. Dakle, ne neutrališe u potpunosti antikoagulacijski efekat LMWH, ali se ipak preporučuje kod ozbiljnijeg krvarenja.

## **Antagonisti vitamina K (warfarin i acenokumarol)**

Tretiranje pacijenata sa krvarenjem opasnim po život ili krvarenjem na kritičnom mjestu, uključuje:

- Prekid unosa warfarina
- Nadokanada gubitka volumena
- Tretiranje plazmom ili koncentratom protrombinskog kompleksa (PCC)
  1. plazme u dozi od 15mL/kg
  2. PCC korištenje se preferira ukoliko postoji rizik od prevelikog punjenja volumena
  3. Specifično doziranje za svaki PCC
- Tretiranje vitaminom K
  1. spora intavenozna infuzija 5 mg (nakon razrjeđivanja)
  2. mogu se javiti ozbiljne reakcije, uključujući fatalne, nakon intravenoznog ordiniranja vitamina K. Intravenozno tretiranje se mora ograničiti samo na slučajeve u kojima je opravdan ovaj ozbiljan rizik.
- Kod pacijenata sa nedavno bolovanom VTE treba razmotriti filter u VKI

Tretiranje pacijenata sa krvarenjem koje nije opasno po život treba uključivati:

- Privremeni prekid unosa warfarina
- Tretiranje vitaminom K (doze od 1-3 mg per oralno u zavisnosti od INR rezultata)
- Lokalne mjere kontolisanja krvarenja
- Ostale mjere (vidjeti iznad) ukoliko pacijent nastavi krvariti

Tretiranje asimptomatičnih pacijenata sa previsokim INR vrijednostima uključuje privremeni prekid unosa warfarina i ponavljanje mjerenja INR vrijednosti uz per oralno tretiranje sa 1-3 mg vitamina K.

## **Trombolitici**

- Odmah prekid davanja
- 5-10 doza krioprecipitata
- 2 doze svježe smrznute plazme,
- 1-2 doze opranih trombocita i eritrocita

### **2.3.2. Trombocitopenija uzrokovana heparinom (HIT)**

Trombocitopenija uzrokovana heparinom (HIT) je trombocitopenija imunog sistema koja se obično javlja u roku od 5-10 dana nakon terapije heparinom ili LMWH terapije.

Može se javiti i nakon prestanka terapije. Ovakvu komplikaciju treba razlikovati od rane, benigne i prolazne trombocitopenije koja se također može javiti. Na HIT treba sumnjati kada postoji 50% ili veće smanjenje broja trombocita ili ukoliko broj trombocita padne ispod 100.000. Sindrom karakteriše formacija antitijela u odnosu na heparin/trombociti faktor 4 (PF4) kompleks. Heparin PF4/IgG imuni kompleks aktivira trombocite, što rezultira otpuštanjem trombocitnih prokoagulantnih mikropartikla.

Klinički se može manifestovati kao produžena, na terapiju refrakтерна VTE, ili recidivantna VTE, ili arterijski tromboembolizam. Često je teško postaviti dijagnozu jer potrebne dijagnostičke analize aktivacije trombocita, i ELISA testovi nisu široko dostupni. Liječenje uključuje sljedeće:

- Prestanak unosa heparina ili LMWH
- Terapija direktnim trombin inhibitorima kao što su - rekombinovani hirudin (lepirudin, desirudin), ili argatroban, ili ximelagatran (oralni DTIs)
- Warfarinska terapija se treba odgoditi sve dok se broj trombocita ne poveća iznad 100.000.

## 2.4. Terapija VTE u kućnim uslovima

Cijeli niz studija je pokazao da terapija VTE u kućnim uslovima sa s.c. primjenom nisko-molekularnog heparina (LMWH) jeste jednako efikasna i sigurna kao i terapija u hospitalnim uslovima. Prethodno treba utvrditi minimalne zahtjeve za tretman u kućnim uslovima:

### **Minimalni zahtjevi za kućni tretman pacijenata sa LMWH**

- Pacijent je hemodinamski stabilan
- Ne postoji suviše visok rizik od krvarenja
- Odsustvo značajne renalne insuficijencije
- Mogućnost davanja LMWH i warfarina uz odgovarajuću patronažu
- Mogućnost evaluacije rekurentne VTE i komplikacija krvarenja

Terapije VTE sa s.c. primjenom LMWH, u kućnim uslovima, u širokoj je primjeni u SAD, svim zemljama Evropske zajednice, Japanu, itd. Važan preduslov za ovakav način terapije u našim uslovima, jeste kvalitetna i adekvatno educirana patronažna služba.

## 2.5. Vena kava inferior (VKI) filter

Za pacijente kod kojih je antikoagulantna terapija kontraindicirana, treba razmotriti postavljanje vena kava inferior (VKI) filtera. Postavljanje VKI filtera je indicirano i kod pacijenata sa VTE koji se ponavlja uprkos adekvatnoj antikoagulantnoj terapiji.

Primarne indikacije za postavljanje filtera u VKI su:

- Kontraindikacije za antikoagulantnu terapiju i komplikacije
- Ponovljeni ataci pulmonalne embolije uprkos antikoagulantnoj terapiji
- Hronična pulmonalna hipertenzija i smanjena kardijalna rezerva



Relativne indikacije uključuju:

- Trombi u pelvičnim venama ili veni kavi inferior sa dijelovima koji flotiraju
- DVT i planirani veliki operativni zahvat
- Operativna terapija za pulmonalni embolizam
- Ponovljen septički emboli, ili pulmonalni emboli kod pacijenata oboljelih od karcinoma

## 2.6. Zaključak

- Kliničku dijagnozu DVT i PE je često veoma teško utvrditi. Mnoga stanja mogu maskirati ili nalikovati na DVT.
- Veliki procenat pacijenata sa DVT ili PE ima subkliničku formu, ili je klinička slika pokrivena drugim konkomitantnim bolestima.
- Uz korištenje odgovarajućih testova i pregleda, VTE se može potvrditi kod približno polovine pacijenata kod kojih postoji klinička sumnja na DVT ili PE.
- Prva terapija izbora za VTE jeste antikoagulantna terapija.
- Većina pacijenata (od 60%-80%) sa VTE mogu se slobodno tretirati sa LMWH u kućnim uslovima.
- Trajanje antikoagulantne terapije treba bit individualizirano, ali za većinu pacijenata treba trajati najmanje 6 mjeseci.
- Krvarenje je glavna komplikacija antikoagulantne terapije i zahtjeva pažljivu procjenu i terapiju u zavisnosti od kliničkog statusa pacijenta te korištenih lijekova.

### **3.0 DVT GORNJIH EKSTREMITETA I VENE KAVE SUPERIOR**

DVT gornjih ekstremiteta (DVTGE) je veoma značajan klinički problem, sa stalnim porastom morbiditeta, i mortaliteta.. Prisustvo DVTGE se najčešće manifestuje bolom i otokom gornjih ekstremiteta. Razvoj (širenje, ekstenzija) trombotske promjene na segmentu vene subklavije, vene aksilaris, a zatim i brahijalne vene, može rezultirati sindromom identičnim sindromu vene kave superior (VKS).

#### **3.1. Primarna tromboza gornjih ekstremiteta**

Primarna DVTGE karakteriše se kao idiopatska ili tromboza usljed fizičkog napora (Paget-Schroetter syndrome). Pacijenti sa idiopatskom DVTGE nemaju neposrednu prateću bolest, ali se može razviti i kod pacijenata sa postojećim ili nedijagnostisanim karcinomom.

Akutna tromboza dešava se obično u područjima hronične kompresije i postojećih striktura aksilo-subklavijalnih vena u odnosu na hipertrofiju scalenusa ili subklavija tetive i prvog rebra. Sindrom se tipično razvija u dominantnoj ruci poslije izražene fizičke aktivnosti kod prethodno zdravih mladih osoba. Ponavljane traume venskog krvnog suda aktiviraju koagulacionu kaskadu, posebno ako je mehanička kompresija krvnog suda također prisutna.

Kod pacijenata sa torakalnom obstrukcijom (kompresija neurovaskularnog spleta, uključujući i pleksus brahialis, arteriju subklaviju, kao i venu subklaviju) može nastati ekstenzivna venska tromboza.

Primarna (idiopatska) DVT,

- Tromboza vene subklavije i aksilaris usljed fizičkog napora (Paget-Schroetter syndrome)
- Neotkriveni karcinom (Occult cancer)
- Trombofilija

### **3.2. Sekundarna tromboza gornjih ekstremiteta**

Sekundarna DVTGE se razvija kada je plasiran intraven-ski kateter, ili pejsmejker, ili kompresijom izazvanom malignim procesom. Pacijenti mogu biti kompletno asimptomatski, i po-stojanje DVT može biti otkriveno sasvim slučajno, a simptomi postojanja DVT mogu biti u vidu otoka i nelagode u ekstremitetima

Pojava febrilnosti, kao i visoka febrilnost u toku DVT, ukazuju na postojanje septičnog tromboflebitisa, koji zahtijeva evaluaciju infektivne bolesti (samo postojanje temperature zahtjeva identifikaciju njenog uzroka).

Riziko faktori koji utiču na razvoj sekundarne DVT - centralni venski kateter, pejsmejker, malignitet regije glave i vrata.

### **3.3. DVT kod centralnog venskog katetera**

Centralna venska tromboza je česta kod prisustva venskog katetera. Parcijalna tromboza se javlja kod 30-45% slučajeva, dok se kompletna tromboza dešava kod 5-10% slučajeva. Vo-deći uzroci za DVT ovog segmenta su; transvenozni dugotrajni pristup kod pacijenata na hemodijalizi, hemoterapiji, totalnoj parenteralnoj prehrani i transfuzijama. Veličina i lokacija tromba zavise od veličine katetera, pristupa plasiranja subklavija kate-tera, kao i postojanja centralne venske stenozе.

Rizik za razvoj centralne venske tromboze je veći kod paci-jenata na hemodijalizi, a mnoge od njih su uzrokovane ponav-ljanim plasiranjem centralnog venskog katetera i postojanjem arteriovenskih fistula.

### **3.4. Kliničke karakteristike DVT gornjih ekstremiteta**

Tromboza aksilarne i vene subklavije može biti u potpunosti asimptomatska. Najčešće se pacijenti žale na nejasnu nelagodu u ramenu ili vratu uz otok ruke (ekstremiteta). Ukoliko je tromboza uzrokovana kompletnom opstrukcijom vene kave superior (VKS) pacijenti se mogu žaliti na otok ruke i osjećaj punoće vrata i lica, pomućen (zamagljen) vid, ili plitko disanje (ne mogu duboko da udahnu radi bola).

Kod pacijenata sa torakalnom opstrukcijom, može se javiti propagacija boli u 4 i 5 prst kroz sredinu ruke i podlaktice koji se pripisuje afekciji plexus brahialis. Simptomi se pogoršavaju prilikom hiperabdukcije i podizanja ramena. Prilikom sumnje na torakalnu opstrukciju, treba pažljivo palpirati plexus brahialis u supraklavikularnoj jami, izvršiti inspekciju (pregled) ruke i šake radi eventualne atrofije, provesti testove ispitivanja arterijskog magistralnog protoka, i venskog odtoka.

Pacijenti mogu imati blagu cijanozu ekstremiteta, palpabilne tetive, otok ruke i šake, supraklavikularni otok, distenziju jugularnih vena, i izražen venski crtež gornjeg dijela ruke i grudi. Nesmiju se zaboraviti nespecifični znaci i simptomi DVTGE, kod pacijenata sa limfedemom, paraneoplastičnom kompresijom krvnog (venskog) suda, povredom mišića, ili površnim tromboflebitisom. Najvažnije je potvrditi ili isključiti dijagnozu, koja je od ključnog značaja za pravilan tretman pacijenta.

### 3.5. Dijagnostika

**Ultrasonografija** je osnovna dijagnostika u postavljanju dijagnoze DVTGE. Mogući nedostatak ove dijagnostičke procedure može biti klavikularna akustična sjena, koja može smanjiti vizualizaciju na kratki segment vene subklavije i rezultirati negativnim nalazom. Isto tako, propagacija tromba u VKS može biti neadekvatno vizualizirana (moguća greška u otkrivanju centralnog tromba).

**Spiralni CT** može prikazati ugrušak u proksimalnom dijelu. MR venografija je mnogo precizniji metod od neinvazivne dijagnostike za određivanje tromboze u centralnim torakalnim venama, veni kavi superior, ali i brahiocefaličnim venama.

**Kontrastna venografija** je zlatni standard za evaluaciju stanja vena gornjih ekstremiteta ali uz određene nedostatke. Ti nedostaci su upotrebe joniziranog kontrastnog sredstva uz sve pripadajuće komplikacije, teškoća kod punkcije vene na otečenoj ruci, izlaganje zračenju, posebno u slučaju kad je ženska osoba trudna.

### **3.6. Liječenje DVT gornjih ekstremiteta**

Cilj tretmana je prevencija progresije tromboze, poboljšanje venskog toka krvi i prevencija retromboze.

*Opšte mjere,*

- Elevacija ekstremiteta
- El.zavoji ili elastična navlaka
- Diuretici (kod SVC sindroma)

#### **3.6.1. Antikoagulantna terapija**

Antikoagulantni tretman je prvi izbor u liječenju pacijenata sa DVTGE. Nefrakcionirani heparin (UFH) ili nisko-molekularni heparin (LMWH) jesu prvi korak u tretmanu DVTGE sa kasnijim prevođenjem na per oralne antagoniste vitamina K, uz redovne kontrole INR (international normalised ratio), i postizanje terapijskog nivoa od 2,0 – 3,0. Kod pacijenata sa trombofilijom potrebna je nešto duža antikoagulantna terapija.

Kod DVTGE udružene sa plasiranim venskim kateterom, kateter treba ukloniti i nastaviti sa antikoagulantnom terapijom.

#### **3.6.2. Trombolitička terapija**

Ukoliko nema kontraindikacija, kod pacijenata sa akutnim i subakutnim simptomima, te venografijom potvrđenom aksilarno-subklavija-brahijalnom venskom trombozom, dolazi u obzir kateter-vođena tromboliza, sa ili bez pomoćne mehaničke per-kutane trombektomije.

Pacijenti sa jasnim simptomima u trajanju do 7 dana imaju najbolji odgovor, dok pacijenti kod kojih simptomi traju duže od 7 dana imaju lošiju prognozu za uspjeh trombolize.

Terapija izbora je rekombinovani tkivni plazminogen aktivator (rt-PA), i urokinaza. Kateter tromboliza provodi se u kontinuiranoj infuziji 1-2 mg/h u trajanju od 8 sati, sa serijskom venografijom, radi procjene odgovora na tretman. Dodatno, per-kutana mehanička trombektomija (AngioJet) može biti korištena u kombinaciji sa trombolitičkom terapijom. Heparin se obič-

no daje u kombinaciji sa tromboliticima, u cilju smanjenja rizika od nastanka tromboze na mjestu plasiranja katetera. Prednost mehaničke trombektomije je u korištenju nižih doza trombolitika, i kraćem trajanju trombolitičke terapije. Tromboliza pod kontrolom ultrazvuka može rezultirati efikasnijim ukupnim ishodom fibrinolize.

### **3.6.3. Endovaskularni tretman**

Endovaskularni pristup je zamijenio hirurški bypass kao primarni izbor terapije u simptomatskoj primarnoj i sekundarnoj DVTGE.

Prisustvo kompresije može biti indikacija za hiruršku korekciju TOS (thoracic outlet sindroma). Svi tipovi sekundarne centralne venske obstrukcije mogu biti efikasno tretirani endovaskularno. Recidivi nakon endovaskularnog tretmana subklavije i brahiocefličnih vena dešavaju se često, moguće zbog mobilnosti ramenog zgloba. Pacijenti na hemodijalizi sa stenozom vene subklavije imaju visoku stopu restenoze nakon implantacije ili ponavljane balon dilatacije u hirurškog bypass-a. Kod pacijenata sa ponavljanim restenozama, brahiterapija ili drug-eluting stentovi mogu biti izbor u liječenju.

### **3.7. Hirurški tretman**

Hirurška terapija je obično rezervisana za tretman venske kompresije kod pacijenata sa primarnom DVT GE u cilju redukcije rizika od ponavljanih tromboza i posttrombotskog sindroma. Kod vanjske venske kompresije može biti korisna resekcija prvog rebra ili klavikule, ili liza adhezija oko vene subklavije kod ponavljane traume krvog suda.

Hirurška trombektomija je rezervisana za pacijente koji nisu imali uspjeh u prethodnom liječenju, uz prisutan rizik koji nosi opšta anestezija, mogućnost pojave pneumotoraksa, ili oštećenja plexus brahijalisa. Preporučuje se prvo pokušaj konzervativne terapije, radije nego rana hirurška dekompresija kod pacijenata sa torakalnim sindromom.

Konzervativne mjere uključuju fizijatrijsko/fizikalni program do redukcije muskularne kompresije na venu subklaviju, regulaciju tjelesne težine, kao i primjenu nesteroidnih antiinflatornih lijekova.

### **3.8. Profilaksa**

Preporučuje se profilaksa minimalnim dozama (1 mg dn.) warfarina kod pacijenata sa karcinomima i centralnim venskim kateterom, u cilju redukcije potencijalnog rizika od razvoja DVT gornjih ekstremiteta. Neuhranjeni pacijenti, ili pacijenti sa slabom ishranom koji su pod antibiotskom terapijom širokog spektra, ili imaju metastaze u jetri, nisu indicirani za warfarinsku profilaksu, jer i niske doze od 1 mg mogu produžiti protrombinsko vrijeme i rezultirati krvarenjem.

LMWH je alternativa warfarinu za profilaksu DVT u pacijenata sa karcinomom i centralnim venskim kateterom. Profilaksa sa jednodnevnom s.c. aplikacijom LMWH datog 2 sata prije plasiranja katetera reducira učestalost DVT gornjih ekstremiteta. LMWH je sigurniji izbor od warfarina za profilaksu pacijenata sa jetrenom disfunkcijom ili malnutricijom, ali treba biti oprezan kod pacijenata sa renalnom disfunkcijom.

### **3.9. Zaključci**

- DVT gornjih ekstremiteta je čest problem zbog sve veće upotrebe centralnih venskih katetera radi hemoterapije, transplantacije koštane srži, hemodijalize ili parenteralne prehrane.
- Osnovni rizik tromboze ove lokalizacije je plućni embolizam, ali je fatalni plućni embolizam kod tromboze ove lokalizacije dosta rijedak.
- Color Doppler je najbolji za početnu evaluaciju, jer je neinvazivna, visoko senzitivna i specifična metoda.

- Antikoagulantna terapija, heparin i u daljem toku warfarin, ostaje osnovna terapija za pacijente sa DVTGE.
- Endovaskularna terapija je zamijenila hirurgiju kao primarni interventni način liječenja pacijenata sa DVTGE.
- Hirurška trombektomija se obično razmatra u slučaju neuspjeha drugih načina liječenja.
- Niskodozirani varfarin može biti efikasan u profilaksi kod pacijenata sa centralnim venskim kateterom.

## 4.0. POSEBNA STANJA U VTE

### 4.1. Tromboza vene kave superior

Etiološki faktori za nastanak tromboze vene kave superior, u preko 85% slučajeva, su maligna oboljenja. Tromboza vene kave superior dovodi do redukcije venskog priliva kompletnog sliva, što uzrokuje zastojne promjene na venskoj cirkulaciji glave, vrata, gornjih ekstremiteta, i sistema v. azygos. Kompleks simptoma i znakova proizašao iz ovog kliničkog stanja označava se kao sindrom vene kave superior (VKS).

Etiološki faktori, malignitet (a) adenokarcinom pluća, (b) karcinom štitne žlijezde, (c) tumori medijastinuma (limfom, teratom, timom, itd.). Nemaligne (benigne) tvorbe, (a) medijastinitis i medijastinalna fibroza, (b) centralni venski kateteri, (c) implantacija pejsmejкера ili defibrilatora.

#### 4.1.1. Klinički znaci

Pacijenti sa sindromom tromboze VKS prezentiraju se pojavom punoće glave i vrata, koja se karakteristično pojačava u nagnutom ili ležećem položaju. Fizička aktivnost pogoršava simptome, a uz to se može javiti i glavobolja koja može biti intenzivna i pulzirajuća. Ostali simptomi u vezi sa venskom hipertenzijom na sistemu vene kave superior, uključuju konfuziju, vrtoglavicu ili ortopneu. Otok lica i vjeđa je karakterističan, a



u težim slučajevima može biti praćen otokom ruku. Fizikalnim pregledom se nađe prepunjenost vratnih vena, te vidljive kolaterale preko grudnog koša.

Maligni sindrom tromboze VKS (osobito ako ide uz karcinom pluća) može biti udružen sa hemoptizom, promuklošću zbog paralize n. recurrensa, gubitkom težine i otokom limfnih čvorova.

#### **4.1.2. Dijagnostika**

**CT** vrata i toraksa sa kontrastom - dijagnostička evaluacija treba uključiti detaljan pregled u cilju isključenja maligniteta. Nalaz uključuje nedostatak opacifikacije VKS uz očite kolaterale (sistem v. azygos, lateralni torakalni put, torakoepigastrični i putevi marnarije interne). Uz to se može naći opacifikacija medijalnog segmenta lijevog lobusa jetre (zbog kolaterala).

**Color Doppler** skeniranje nije adekvatna metoda vizualizacije vene kave superior, ali može jasno dati hemodinamski prikaz zastoja i redukcije brzina protoka na v. aksilaris, v. subklaviji, v. jugularis, i stoga je važna metoda radi planiranja operacije ili intervencije. Dodatni nalaz koji može ukazivati na trombozu VKS jeste izostajanje respiratornih varijacija v. subklavije i v. jugularis interne.

**MR** flebografija se može koristiti umjesto CT.

#### **4.1.3. Liječenje sindroma VKS**

Opšte mjere uključuju upute pacijentu da spava na višem uzglavlju, da izbjegava težu fizičku aktivnost i uske okovratnike. Ukoliko je edem izražen uključuje se diuretska terapija. Akutni sindrom VKS treba liječiti trombolizom ukoliko nema kontraindikacija.

Uvođenje radioterapije, sa ili bez hemoterapije, u slučaju tumora koji je senzitivna na ovo liječenje, dovoljno je da smanji veličinu tumora i dovede do olakšanja. Takvi pacijenti u kasnijem toku imaju simptome hroničnog sindroma VKS. Prije bilo kakve intervencije mora se uraditi venografija. Ona se radi pristupom na obje strane (preko v. bazilike). Metode liječenja

su identične onima koje su opisane za aksilarnu/subklavijalnu trombozu. Trombolitična terapija je kontraindicirana kod pacijenata sa metastazama, posebno sa metastazama u mozgu i kičmenoj moždini.

### **Endovaskularni pristup sindromu VKS**

Generalno kod svih pacijenata sa sindromom VKS treba razmotriti mogućnost endovaskularne intervencije. Pacijenti sa uznapredovalom malignom bolešću mogu imati značajne koristi od toga. Ranije ograničenje angioplastike VKS je bila restenoza uzrokovana elastičnošću zida vene, pritiskom na venu izvana i fibrozom. Sada je nekoliko studija prikazalo odlične kratkoročne i srednjoročne rezultate nakon angioplastike sa venskim stentingom. Koriste se i ekspandirajući i neekspandirajući stentovi. Izbor vrste stenta ovisi o tipu promjena, lokaciji i anatomskim odnosima. Postotak primarne prohodnosti stenta je nakon jedne godine 50-75%, a sekundarne prohodnosti između 25 i 85%. Dodatna kateter tromboliza je potrebna u oko 25% pacijenata.

Brojne studije podržavaju postavljanje stenta uz kratkoročnu antikoagulantnu terapiju kao primarni način liječenja malignog sindroma VKS. Plasiranje stenta je također korisno i kod pacijenata sa sindromom VKS benignog uzroka. Superponirana tromboza VKS je često posljedica postavljanja centralnih venskih katetera, stenotskih lezija i postavljanja transvenoznog pacemakera. Endovaskularni tretman također dolazi u obzir i kod benignih uzroka tromboze, osobito zbog efikasnosti i sigurnosti ovog načina liječenja, te nepostojanje efikasne medikamentne alternative.

### **Hirurški pristup**

Pokušaj hirurškog liječenja sindroma VKS je opravdan kod pacijenata čije očekivano trajanje života prelazi godinu dana i obično se razmatra kod pacijenata sa ekstenzivnom trombozom. Može se raditi i venski graft između lijeve v. jugularis interne i desnog atrija ili PTFE graft od lijeve v. innominate do desnog atrija.

## **5. TRETMAN VTE U TRUDNOĆI**

### **5.1. Tretman akutne epizode DVT ili PE u trudnoći**

Kod trudnica sa akutnom epizodom DVT ili PE terapija se provodi sa heparinom u i.v. bolusu od 5.000 U, praćeno sa i.v. kontinuiranim davanjem heparina (perfuzorom) u dozi od 1000-2000 U/sat u narednih 5 dana. Terapija se nastavlja sa LMWH, enoxaparin u dozi od 1 mg/kg, ili dalteparin u dozi od 100 U/kg dva puta s.c. dnevno. U trudnoći je poluživot LMWH kraći, pa se preporučuje u akutnoj epizodi davanje dva puta dnevno.

U daljem toku doza se prilagođava lokaciji i tipu promjena, kao i trimestru trudnoće u kome se desila epizoda DVT. Npr. ukoliko se epizoda DVT desila u 1. trimestru trudnoće, preporučuje se 3 mjeseca puna doza LMWH, a zatim do poroda doza kao za visoki rizik - enoxaparin 60 mg. s.c. jednom dnevno.

Neposredno pred porod, 24 sata ranije, LMWH se isključuje (da se omogući npr. sigurna epiduralna anestezija). 6-8 sati nakon poroda, nastavlja se sa davanjem LMWH u naredna 3-5 dana, kada se počinje sa terapijom warfarinom, prema vrijednostima INR-a, i nastavlja do 3 mjeseca nakon poroda.

**Nisko-molekularni heparini (LMWH) i warfarin su kompatibilni sa dojenjem.**

### **5.2. Profilaksa u trudnoći**

#### **5.2.1. Trudnice sa ranijom epizodom VTE i prisutnim riziko faktorima/trombofilijom**

Način i doza profilakse VTE u trudnoći se određuje individualno, uzimajući u obzir riziko faktore za VTE, vrstu trombofilije, dob majke, eventualno čuvanje trudnoće, nošenje dvojki ili trojki itd.

<u>Niska doza</u>	Enoxaparin 40 mg s.c. 1 x dnevno, ili dalteparin 5000 U s.c 1 x dnevno
<u>Srednja doza</u>	Enoxaparin 40 mg s.c. 2 x dnevno, ili dalteparin 5000 U s.c 2 x dnevno
<u>Visoka doza</u> (prema TT)	Enoxaparin 1/mg/kg 2 x dnevno, ili dalteparin 100 U/kg 2 x dnevno

### Post-partalni period

Enoxaparin se natakva 6-8 sati nakon poroda, u ukupnom trajanju od 4-6 sedmica, ili se nakon 3-5 dana uvodi warfarin sa ciljem INR 2,0 – 3,0, i nastavlja u narednih 4-6 sedmica.

Nošenje elastičnih čarapa ili zavoja.

### **5.2.2. Trudnice sa ranijom epizodom VTE bez prisutne trombofilije**

Preporučuje se profilaksa u 3. trimestru trudnoće sa LMWH, kod svih trudnica koje su ranije imale epizodu VTE, a nemaju (ili su isključeni) znaka trombofilije.

Doziranje je individualno, a osnova za doziranje kao u paragrafu 5.2.1.

### **5.2.3. Post-partalni period**

Profilaksa se nastavlja i u post-partalnom periodu u trajanju od 6 sedmica, ili u dužem vremenskom razdoblju (individualni pristup za svaku pacijenticu u odnosu na riziko faktore).

Enoxaparin 40 mg s.c. 1 x dnevno, ili, dalteparin 5000 U s.c. 1 x dnevno, ili,

Warfarin sa ciljem postizanja INR od 2,5.

Oralna kontracepcija sa kombinovanim progesteron-estrogen agensima je kontraindikovana, dok se progesteron agensi mogu dozvoliti.

## 6.0. PROFILAKSA VTE U HIRURGIJI

### 6.1. Operativni zahvati – opšta hirurgija, abdominalna, urološka, ginekološka hirurgija

#### Niski rizik

Pacijenti < 40 god, manji op.zahvati, bez prisutnih riziko faktora za VTE,

Ginekološke operacije za benigne bolesti,

Urološke operacije, transuretralne, ili druge manje operacije,

**Opšte mjere profilakse - rana mobilizacija, eventualno el.zavoji.**

#### Umjereni rizik

Pacijenti < 40 god, manji op. zahvati, prisutni riziko faktori za VTE

Pacijenti 40-59 god, manji op.zahvati, bez prisutnih riziko faktora za VTE.

Pacijenti < 40 god, veći op.zahvati, bez prisutnih riziko faktora za VTE,

Pacijentice > 40 god, veće ginekološke operacije za benigne bolesti, bez prisutnih riziko faktora za VTE

Pacijenti > 40 god, veće urološke operacije

**Opšte mjere profilakse - rana mobilizacija, el.zavoji.**

**Enoxaparin 20 mg s.c. 2 sata prije operacije, a zatim 20 mg s.c. 1 x dnevno, 7-10 dana**

**Dalteparin 2500 U s.c. 2 sata prije operacije, a zatim 5000 U 1 x dnevno do 10 dana**

**Reviparin 1432 U s.c. 2 sata prije operacije, a zatim 3436 U s.c. 1x dnevno, 7-10 dana**

## Visoki rizik

Pacijenti > 60 god, manji op.zahvati, prisutni riziko faktori za VTE

Pacijenti > 60 godina, veliki op.zahvati, bez prisutnih riziko faktora za VTE

Pacijenti > 40 god, veliki op.zahvati, prisutni riziko faktori za VTE

Pacijentice > 40 god, velike ginekološke operacije zbog malignih bolesti,

Pacijenti > 40 god, velike urološke operacije zbog malignih bolesti,

**Opšte mjere profilakse - rana mobilizacija, el.zavoji.**

**Enoxaparin 40 mg s.c. 6-12 sati prije operacije, a zatim 40 mg s.c. 1 x dnevno, 7-10 dana**

**Dalteparin 2500-5000 U s.c. 6-12 sati prije operacije, a zatim 5000 U 1 x dnevno do 10 dana**

**Fondaparinux 2,5 mg s.c. 6 ati nakon operacije, a zatim 2,5 mg s.c. 1 x dnevno do 9 dana**

## Poseban rizik

Pacijenti > 40 god, zamjena kuka, fraktura kuka, prisutni riziko faktori za VTE

Pacijenti > 40 godina, zamjena kuka, fraktura kuka, bez prisutnih riziko faktora za VTE

Pacijenti > 40 god, drugi veliki op.zahvati, politrauma,

Pacijentice > 40 god, velike ginekološke operacije zbog malignih bolesti,

Pacijenti > 40 god, velike urološke operacije zbog malignih bolesti,

**Opšte mjere profilakse.**

**Enoxaparin 40 mg s.c. 6-12 sati prije operacije, a zatim 40 mg s.c. 1 x dnevno, 7-10 dana, ili do 30 dana**

**Alternativna profilaksa:**

**Dalteparin 2500 U s.c. 2 sata prije operacije, a zatim 2500 U 12 sati poslije operacije, zatim 5000 U 1 x dnevno do 10 dana, ili duže**

**Fondaparinux 2,5 mg s.c. 6 sati nakon operacije, a zatim 2,5 mg s.c. 1 x dnevno do 24 dana nakon operacije (zamjena kuka)**

## 7. LITERATURA

1. Hirsch J. How we diagnose and treat deep vein thrombosis. *Blood*. 2002. 3102-3110.
2. Kearon C. Diagnosis of pulmonary embolism. *CMAJ*. 2003. 168: 183-194
3. Hyers TM, Agnelli G, Hull RD. Antithrombotic therapy for venous thromboembolism. *Chest*. 2001. 119: 176-193
4. Chan AW, Bhatt DL, Wilkoff BL, et al. Percutaneous treatment for pacemaker-associated superior vena cava syndrome. *Pacing Clin Electrophysio* 2002. 25(11):1628-1633
5. Nešković A, Otašević P. Plućna embolija. U: Bojić M, Mirić M (Eds) *Kardiologija: principi i praksa*. Institut za kardiovaskularne bolesti «Dedinje». Beograd. 2000. 613-630
6. Geerts WH, Piew GF, Heit JA, et al. Prevention of venous thromboembolism. The 7th ACCP Conference on Antithrombotic and Thrombolytic Therapy. *Chest*. 2004. 126: 338-400.
7. Francis CW, Suchkova VN. Ultrasound and thrombolysis. *Vasc Med* 2001. 6(3):181-187.
8. Girolami A, Prandoni P, Zanon E, et al. Venous thromboses of upper limbs are more frequently associated with occult cancer as compared with those of lower limbs. *Blood Coagul Fibrinolysis* 1999. 10(8):455-457.
9. Joffe HV, Goldhaber SZ. Upper-extremity deep vein thrombosis. *Circulation* 2002. 06(14):1874-1880.
10. Kasirajan K, Gray B, Ouriel K. Percutaneous AngioJet thrombectomy in the management of extensive deep venous thrombosis. *J Vasc Intervent Radiol* 2001. 12(2):179-185.
11. Mukherjee D, Wilkoff BL, Yadav JS. Angioplasty and stenting of a patient with superior vena Cava syndrome. In: Withe C. (Ed). *Fifty cases in peripheral intervention*. London: Martin Dunitz, 2002:61-65.



12. Parziale JR, Akelman E, Weiss AP, Green A. Thoracic outlet syndrome. *Am J Orthop*. 2000 . 29(5):353-360.
13. Prandoni P, Bernardi E. Upper extremity deep vein thrombosis. *Curr Opin Pulm Med*. 1999. 5(4):222-226.
14. Urschel HC, Jr., Razzuk MA. Paget-Schroetter syndrome: what is the best management? *Ann Thorac Surg*. 2000. 69(6):1663-1668.
15. Zell L, Kindermann W, Marschall F, et al. Paget-Schroetter syndrome in sports activities-case study and literature review. *Angiology*. 2001.52(5):337-342.
16. Ageno W, Turpie AG. Venous thromboembolism: pathophysiology and diagnosis. In: Kristensen SD, De Caterina R (Eds): *Therapeutic Strategies in Thrombosis*. Atlas Medical Publish. 2006. 301-314
17. Bates SM, O Donnell MJ, Hirsj J. Antithrombotic therapy in venous thrombosis and pulmonary embolism. In: Kristensen SD, De Caterina R (Eds): *Therapeutic Strategies in Thrombosis*. Atlas Medical Publish. 2006. 315-335
18. Saraff KY, Mukherjee D. Monitoring of antithrombotic drugs. In: Kristensen SD, De Caterina R (Eds): *Therapeutic Strategies in Thrombosis*. Atlas Medical Publish. 2006. 315-335

DIJAGNOSTIČKO TERAPIJSKI VODIČ  
**DUBOKE VENSKE TROMBOZE  
I PLUĆNI TROMBOEMBOLIZAM**

**Autori:**

Prof. dr. sc. Mirza Dilić,  
Prof. dr. sc. Hasan Žutić  
Prof. dr. sc. Zehra Dizdarević  
Prof. dr. sc. Marko Bukša

**Recenzenti:**

Prof dr sc Vjekoslav Gerc  
Prof dr sc Faris Gavrankapetanović  
Prof dr sc Bećir Heljić  
Mr ph Edina Stević

**Lektor:**

Biljana Jandrić

**Izdavač:**

Ministarstvo zdravstva Kantona Sarajevo  
Institut za naučnoistraživački rad i razvoj  
Kliničkog centra Univerziteta u Sarajevu

**Za izdavača:**

Prof dr Zehra Dizdarević

**Štampa:**

**B!Cdruk**  
DIZAJN, IZDAVAŠTVO I GRAFIČKA PROIZVODNJA

**Za štampariju:**

Graf ing Muhamed Hrlović

CIP - Katalogizacija u publikaciji  
Nacionalna i univerzitetska biblioteka  
Bosne i Hercegovine, Sarajevo

616.14/.141-005.6(036) (082)

**VODIČ za duboke venske tromboze i plućni  
tromboembolizam / Mirza Dilić ... [et al.]**.-  
Sarajevo : Ministarstvo zdravstva Kantona Sarajevo :  
Institut za naučnoistraživački rad i razvoj  
Kliničkog centra Univerziteta, 2006. - 50 str. ;  
19 cm

Bibliografija: str. 49-50

ISBN 9958-9259-8-2  
1. Dilić, Mirza  
COBISS.BH-ID 14602758